

# Trądzik różowaty

## Rosacea

RUBINKIEWICZ Patrycja – 31D

# Trądzik różowaty (Rosacea)

Trądzik różowaty to zmiany o charakterze rumienia i pajęczkowate poszerzenia naczyń włosowatych (teleangiektazje). Następnie pojawiają się czerwone grudki i krosty, którym towarzyszy zwykle świąd i pieczenie. Występują wyłącznie na twarzy, najczęściej w środkowej części. Dotyczą osób w wieku dojrzałym, częściej kobiet.

# Trądzik różowaty

- Niekiedy dochodzi do zmian przerostowych nosa (rhinophyma), występujących prawie wyłącznie u mężczyzn.
- Okresy:
  - Rumieniowy
  - Grudkowo-krostkowy
  - Przerost tkanki łącznej nosa

# Etiologia

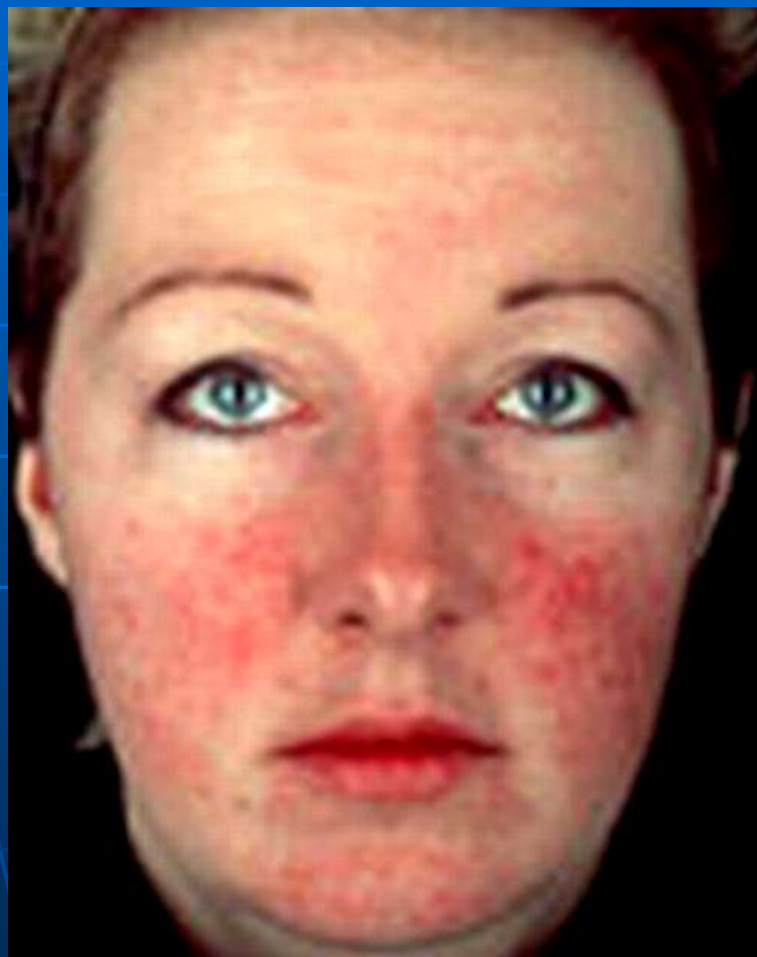- Zaburzenia naczynioruchowe związane z układem wegetatywnym
- Łojotok, zaburzenia w składzie łoju
- Zaburzenia hormonalne
- Zaburzenia ze strony przewodu pokarmowego, najczęściej niedokwaśność soku żołądkowego
- Drożdżaki (głównie pityrosporum)

# Etiologia

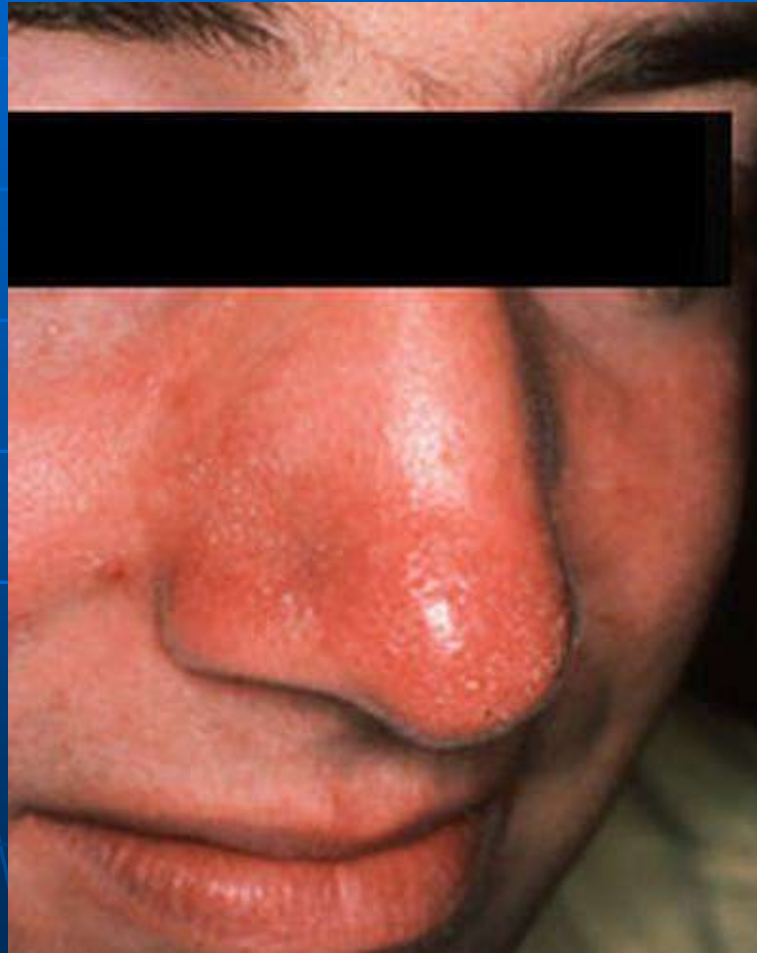- Demodex folliculorum

Przebieg choroby jest zwykle wieloletni. U kobiet mogą występować zaostrzenia w czasie miesiączek, nasilenie zmian stwierdza się także w okresie przekwitania. W około połowie przypadków występują powikłania oczne – zapalenie spojówek, brzegów powiek, rogówki.

# Obraz kliniczny trądzika różowatego

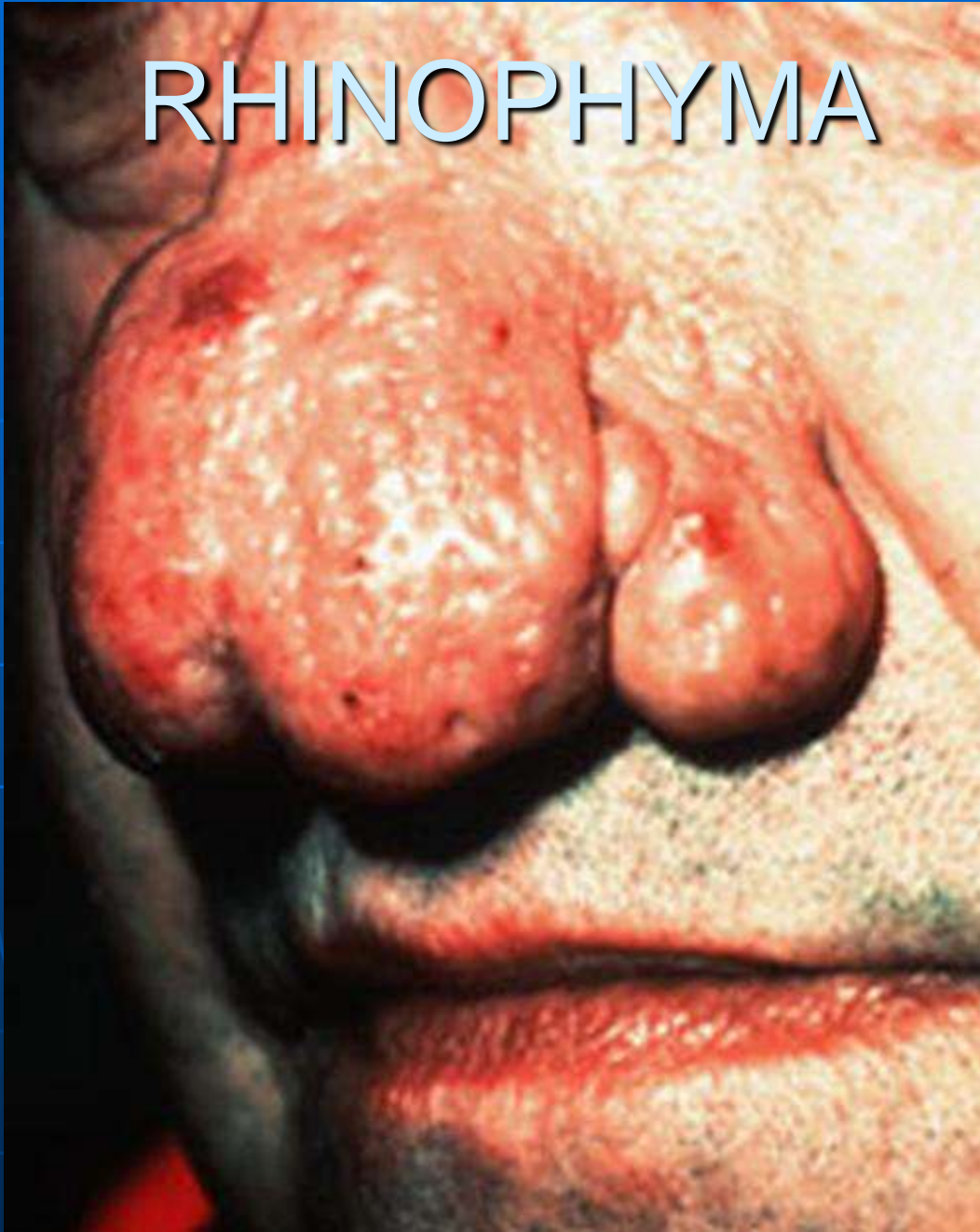


# Obraz kliniczny trądzika różowatego



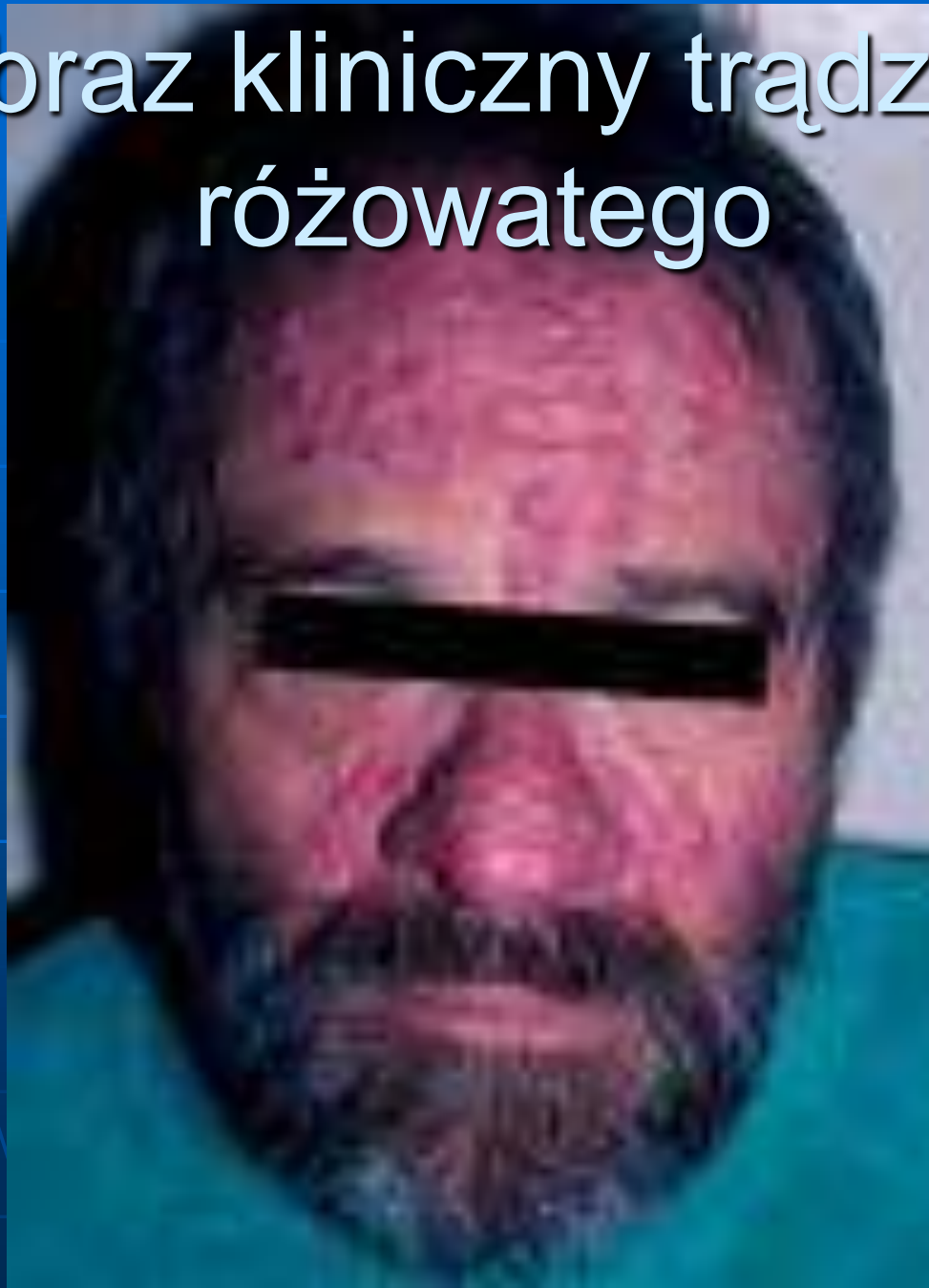

# RHINOPHYMA

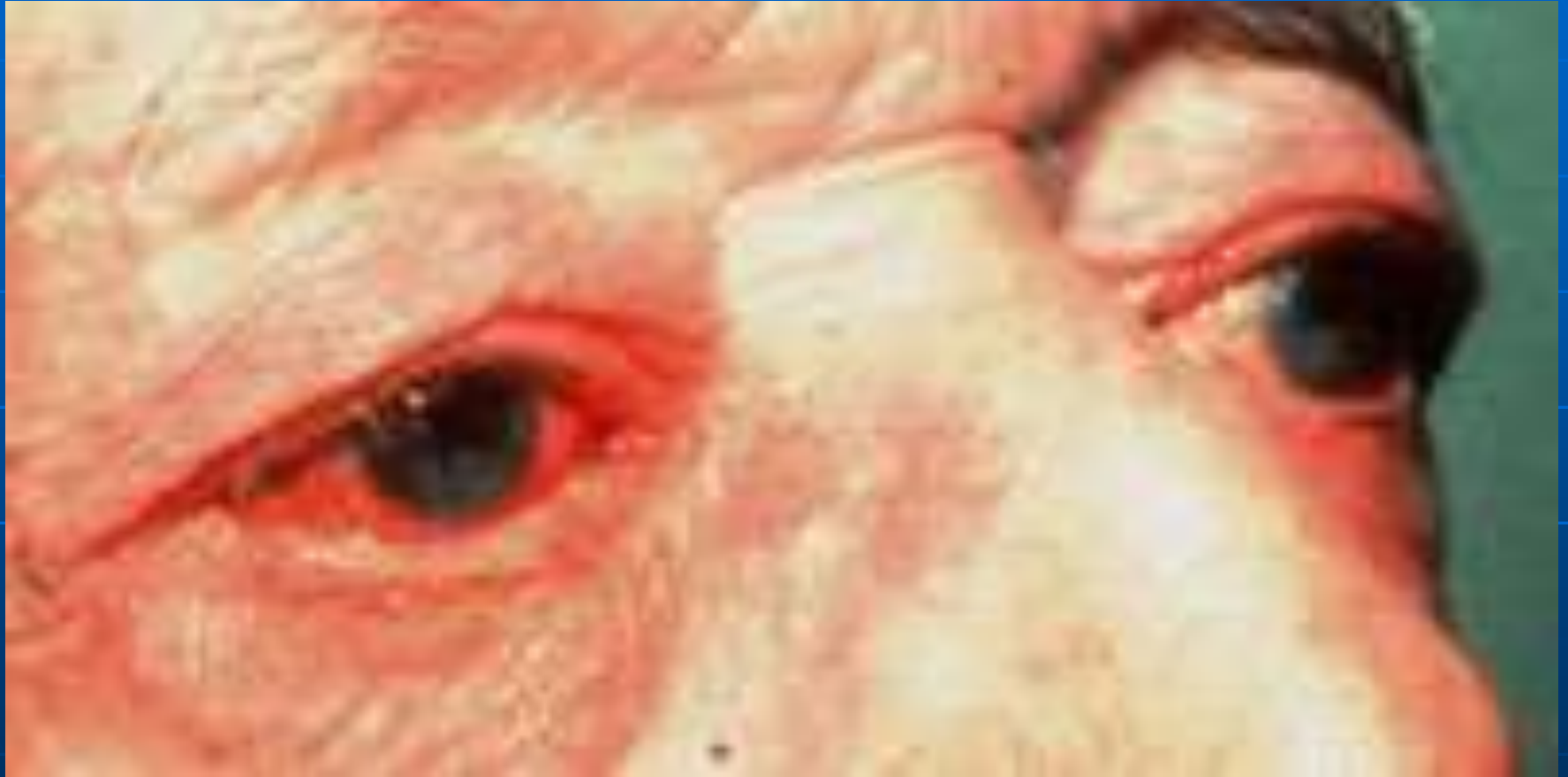



# Obraz kliniczny trądzika różowatego



# Obraz kliniczny trądzika różowatego



# Leczenie

- Ogólne:
  - 1) Usuwanie czynników mogących mieć znaczenie przyczynowe np. zaburzeń hormonalnych
  - 2) Metronidazol 2x500 mg/24h przez kilka tygodni. Leczenie można powtarzać z przerwami
  - 3) Tetracykliny 1-1.5 g/24h w 2-3 dawkach aż do poprawy, następnie 500 mg/24h
  - 4) Isotretynoina (Izotek) 0,2-0.8 mg/ kg /24h
  - 5) Witaminy przeciwłojotokowe: PP 1-1,2 g/24h, B2 18 mg/24h, C 1000 mg/24h

## ■ Miejscowe

### 1) Antybiotyki:

- erytromycyna ( Davercin)
- klindamycyna ( Clindacin żel)
- tetracykliny (1-2% sol.)

### 2) Metronidazol (1% krem i żel)

### 3) Lindan (Jacutin)

### 4) Ichtiol (1-10% pasta)

### 5) Siarka (1-5% zawiesina)

### 6) Rezorcyzna (1-3% )

### 7) Retinoidy:

- Tretynoina (krem Arretin)
- Izotretynoina (żel Isotrex)

- Rhinophyma – zabieg chirurgiczny (ścinanie nożem elektrycznym mas guzowatych)
- Telangiektazje – laser, elektrokoagulacje
- Zwężenie naczyń – galwanizacja
- W leczeniu trądziku różowatego należy unikać maści i innych form leków zewnętrznych zawierających sterydy. Początkowa poprawa po zastosowaniu tych preparatów jest zwykle krótkotrwała, a nawroty choroby po takim leczeniu są częstsze, o wiele bardziej nasilone i trudniej poddające się dalszej terapii.

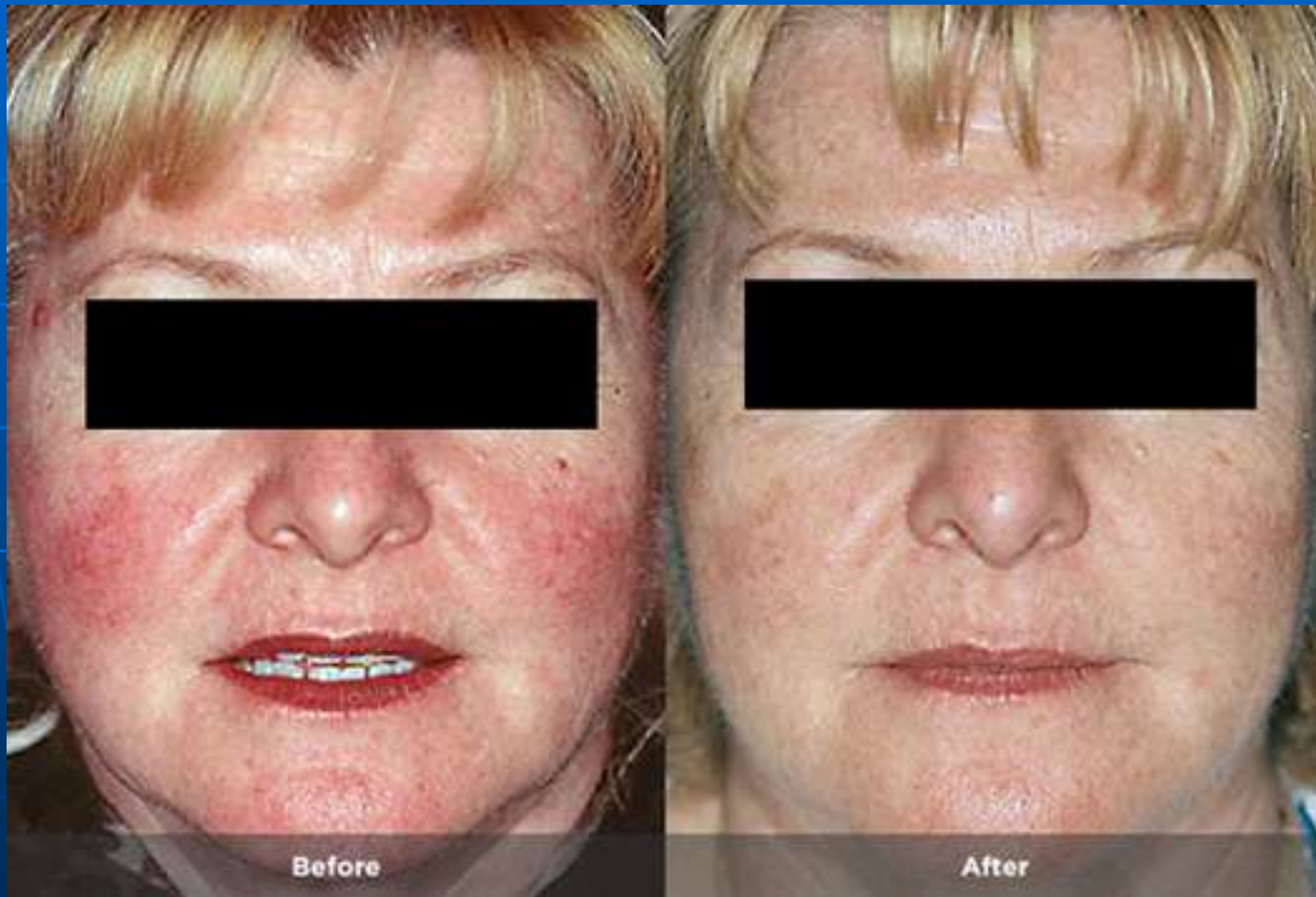

Osoby chorujące na trądzik różowaty powinny unikać nasłoneczniania skóry twarzy. Stąd konieczność stosowania preparatów zawierających filtry przeciwko promieniowaniu UVA i UVB o wysokiej numeracji (20 lub więcej). Maści lub kremy z filtrami należy stosować w każdy słoneczny dzień (także zimą), przed każdorazowym wyjściem z domu. Zmiany w trądziku pogarszają się zarówno w upalną, jak i w mroźną lub wietrzną pogodę. Zle tolerowane są nagłe zmiany temperatury otoczenia. Nie należy oczywiście korzystać z opalania w solarium ani z sauny.

Chorzy z trądzikiem różowatym powinni unikać jedzenia bardzo zimnych lub bardzo gorących potraw, pikantnych przypraw, ostrych serów, picia mocnej herbaty i kawy oraz alkoholu w każdej postaci. Wszystkie wymienione czynniki nasilają i tak już zaburzoną grę naczyniowo-ruchową i zaostrzają przebieg choroby



# WYNIKI LECZENIA



# Obraz kliniczny trądzika różowatego

