

»CAMI«

ESTETYCZNA CHIRURGIA PLASTYCZNA i LASEROTERAPIA

31-216 Kraków, ul. Konecznego 2/4U
tel. 012 420 60 70, fax 012 420 60 71

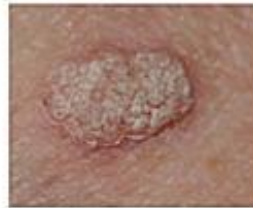www.cami-antiaging.eu
biuro.cami@gmail.com

Brodawki należą do łagodnych guzów skóry. Charakteryzują się uniesieniem ponad otaczającą powierzchnię skóry. Lokalizacja dotyczy całego ciała, ale częściej występują w miejscach o zwiększonej wilgotności, jak np. pachy, pachwiny, szyja. Najczęściej nie dają dolegliwości, ale są postaci, które mogą dawać uczucie świądu i pieczenia. Są to najczęściej brodawki pochodzenia wirusowego.

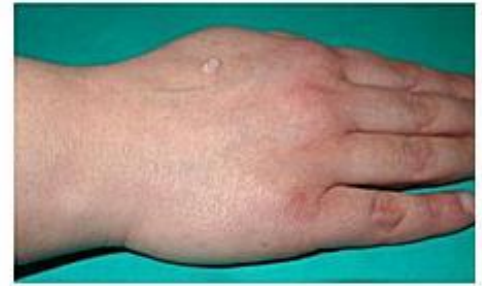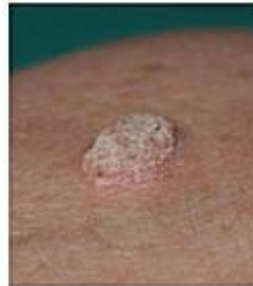Brodawki o szybkiej dynamice wzrostu i zabarwieniu brązowym lub czarnym muszą być badane pod mikroskopem, tzw. badanie histologiczne.

Najlepszym sposobem usunięcia jest wycięcie chirurgiczne z marginesem tzw. Zdrowej skóry wokół zmiany. Daje to możliwość przesłania wyciętego guzka do badania histologicznego. Inne tzw. Konkurencyjne metody usuwania jak.: wypalanie prądem elektrycznym (diatermia), światłem lasera (laseroterapia) czy specyfikami chemicznymi chemioterapia nie daje takich możliwości. Tym samym, że nie mamy w tych przypadkach oceny radykalności leczenia guza.

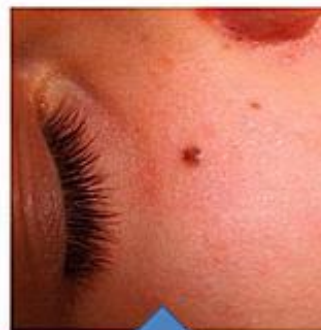BRODAWKA WIRUSOWA SKÓRY GRZBIETU RĘKI W TRAKCIE NIEEFEKTYWNEJ CHEMIOTERAPII



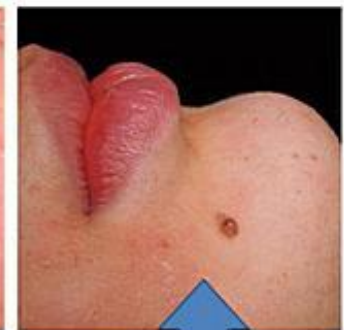Pacjentka z wielomiesięcznym wywiadem chemicznego leczenia brodawki wirusowej skóry grzbietu ręki. Zmiana zakwalifikowana do wycięcia i oceny histologicznej.



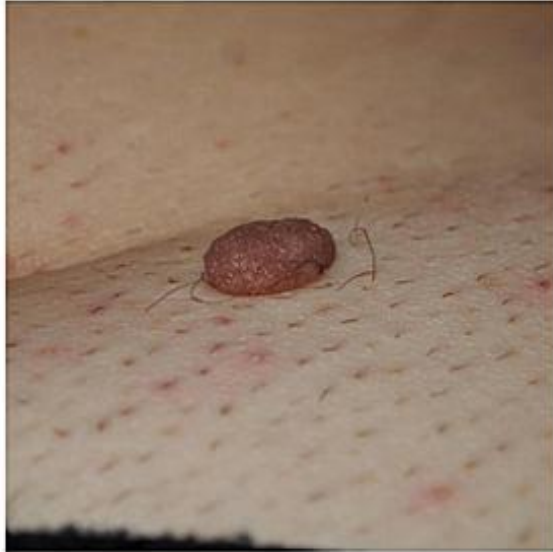BRODAWKOWE ZNAMIONA MELANOCYTARNE SKÓRY TWARZY



Znamię melanocytarne okolicy podoczołowej – wskazanie do usunięcia ze względów estetycznych.



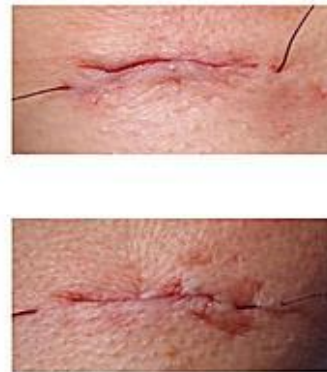
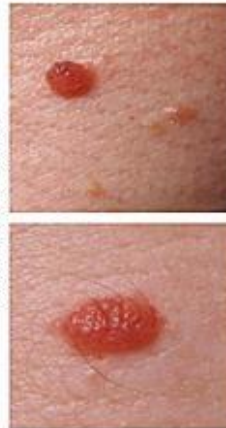Znamię melanocytarne okolicy bródkowej drażnione przy goleniu – wskazanie do usunięcia ze względów profilaktyki onkologicznej.



Melanotyczna brodawka skóry okolicy łonowej. Z powodu lokalizacji w okolicy drażnionej powinna być usunięta z marginesem zdrowej skóry i oceniona histologicznie.

BRODAWKI SKÓRY OKREŚLANE W MEDYCYNIE JAKO POSPOLITE, tzw. *Fibroma pendulum*

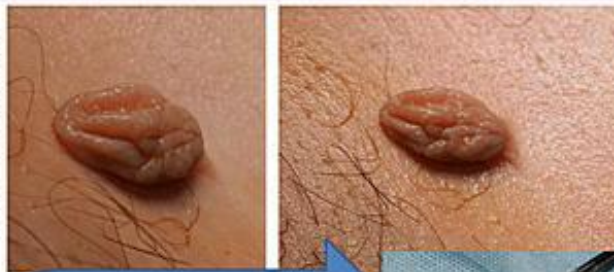PRZED ZABIEGIEM



PO ZABIEGU – szwy śródskórne

AMELANOTYCZNE USZYPUŁOWANE BRODAWKI SKÓRY – *fibroma pendulum*

PRZED ZABIEGIEM



Wycięte brodawki w granicach makroskopowo zdrowej skóry. Odniesienie wielkości preparatów do trzonka ostrza chirurgicznego.

